Lane Medical Library

Aus dem Pathologischen Institut des Städt. Oskar-Ziethen-Krankenhauses Berlin-Lichtenberg
Dir.: Prof. Dr. C. Fahrig

Über das tuberkulöse Magengeschwür an Hand eines Falles

STANFORD UNIVERSITY
NOV
17
1938
LIBRARY

Inaugural-Dissertation

zur Erlangung der Doktorwürde
in der gesamten Medizin
verfaßt und einer Hohen Medizinischen Fakultät
der Bayer. Ludwig-Maximilians-Universität
zu München vorgelegt von

Hermann Erbse.

1938

Druck: Lengericher Handelsdruckerei, Lengerich i. W.

Referent: Geheimrat Prof. Dr. Borst

Gedruckt mit Genehmigung der Fakultät

Eine tuberkulöse Erkrankung des Magens, die für sich allein den Tod des Menschen herbeiführt, ist ein recht seltenes Vorkommnis. So selten eine klinisch isolierte Magentuberkulose ist, so schwierig ist auch ihre Diagnose; klinisch ist sie meines Wissens noch nie mit Sicherheit gestellt worden. Fast immer wird sie klinisch als Karzinom angesprochen, und selbst den Pathologen kann der Befund zunächst zu dieser Diagnose verleiten (wie der Fall von Ruge zeigt; näheres darüber später). Immerhin haben die meisten Fälle von klinisch isolierter Magentuberkulose eine gewisse Heilungsmöglichkeit durch Operation (daher auch die Bezeichnung „chirurgische Magentuberkulosen") und sind daher klinisch von einiger Bedeutng. Sie erregen aber auch die Aufmerksamkeit des Pathologen, weil die Ansiedlung des Tuberkelbazillus im Magen selbst bei offener Lungentuberkulose mit massenhaften tuberkulösen Geschwüren im Dünndarm sehr selten ist und sich damit die Frage nach dem Grunde für die Widerstandskraft des Magens gegen das tuberkulöse Virus erhebt — und weil zweitens die Magentuberkulose ein so karzinomähnliches Aussehen darbieten kann, daß sie selbst den Pathologen zunächst irrezuführen vermag: der Fall von Ruge, ein 50jähriger Mann mit Pylorusstenose, wurde vom Internisten und Chirurgen für ein Karzinom gehalten. Bei der Sektion fand sich ein stenosierender apfelgroßer ulzerierter „markiger" Tumor am Pylorus mit „Metastasen" im großen Netz, in den paraaortalen und inguinalen Lymphknoten, in mehreren Rippen, in Pleura und Peritoneum. Zur großen Ueberraschung des Pathologen wie auch der Kliniker ergab die histologische Untersuchung des Magens eine chronische Tuberkulose, in den „Metastasen" nekrotische verkäste tuberkulöse Herde und nirgends ein Karzinom. Ein

solcher Magen — reseziert und nicht histologisch untersucht — könnte wohl leicht in einer Statistik operativ geheilter Karzinome Aufnahme finden. Bei der Obduktion führt ja die fast immer vorhandene ausgedehnte Tuberkulose anderer Organe beim Vorliegen einer tumorverdächtigen Neubildung oder eines Geschwürs auch bei uncharakteristischem Aussehen auf die richtige Spur; in der Literatur findet sich nur ein einziger Fall von gänzlich auf den Magen beschränkter, auch anatomisch isolierter Tuberkulose (Alexander). Allerdings wurde von chirurgischer Seite mehrfach das Vorkommen einer auf den Magen isolierten Tuberkulose behauptet (Konjetzny), bisher aber nur dieses eine Mal anatomisch bestätigt. Es verdient daher ein zur Obduktion gekommener Fall einige Beachtung, der sich auszeichnet durch das isolierte Befallensein des Magens, durch ungewöhnlichen Sitz und ungewöhnliche Ausdehnung eines tuberkulösen Magengeschwürs sowie durch den Umstand, daß diese Magentuberkulose durch zunehmenden Verfall (ähnlich einem Magenkarzinom) den Tod des Trägers zur Folge hatte.

Der 89j. Patient, ehem. Ziegelbrenner, kommt zur Krankenhausaufnahme wegen eines Magenleidens. Seit vier Monaten fühlt er sich krank, klagt über Appetitlosigkeit, Schmerzen in der Magengegend nach jeder Nahrungsaufnahme, die eine bis anderthalb Stunden anhalten; Obstipation. Vor elf Jahren lag der Patient im selben Krankenhaus wegen einer unspezifischen Bronchopneumonie mit Pleuritis mit typischem Verlauf. Damals klagte er bereits über Magenbeschwerden. Säurewerte 0:7. Magendurchleuchtung: Hakenform, vier Querfinger gesenkt, schnelle Entleerung bei normaler Peristaltik, sonst keine Besonderheiten. Lungen bei der Entlassung röntgenologisch o. B. — Jetzt ergibt die Untersuchung einen reduzierten Ernährungszustand, ein Gewicht von 44,7 kg bei 1,60 m Körpergröße. Blutdruck 130/85 Hg. Puls 80. Kein Fieber (36,0 bis 36,4); Mißbildung der linken Hand; außer einer Prostatahypertrophie mit Zystitis kein krankhafter Organbefund. In der Magengegend kein Tumor fühlbar. Wegen des sehr schlechten Allgemeinzustandes muß

von einer Magenaushebung und von einer Röntgenuntersuchung abgesehen werden. Der Internist vermutet ein Magenkarzinom. Fast keine Nahrungsaufnahme, rasch zunehmender Verfall. Drei Tage vor dem Tode kann der Patient plötzlich keinen Harn lassen und muß katheterisiert werden. Exitus. Obduktion.

Pathologisch-anatomische Diagnose.

Großes flaches tuberkulöses Geschwür des Magens (ohne sonstige Organtuberkulose). Adenomatöse Prostatahypertrophie mit chronischer Zystitis. Chronische Cholezystitis bei Cholelithiasis. Senile Atrophie der Organe. Schenkelvenenthrombose.

Obduktionsbefund: Mittelgroße magere männliche Leiche. Bauchdeckenfettschicht 0,5 cm; Baucheingeweide fettarm. Linker Arm atrophisch; an Stelle der Mittelhandknochen und der Finger finden sich auf dem Handgelenkstumpf stummelförmige reizlose narbenlose Hautbürzel (Mißbildung). Lage der Bauch- und Brusteingeweide regelrecht. Bauchfell, Pleura beiderseits und Herzbeutel spiegelnd glatt, ohne Verwachsungen. Zwerchfellstand rechts unter der V. Rippe, links im V. Interkostalraum. Brustmuskulatur dürftig. Bruchpforten geschlossen.

Herz klein (Gewicht 230 g), von normaler Konfiguration. Kranzarterien stark geschlängelt, mit andeutungsweiser gelblicher Intimafleckung. Herzfleisch ausgesprochen braun, ohne anderweitige Veränderungen. Alle Herzklappen zart, ohne entzündliche oder narbige Stellen. Aufsteigende Aorta und Aortenbogen zart, von gewöhnlicher Weite; in der absteigenden Brustaorta gelbliche beetförmige kleinere Intimaverdickungen in geringer Anzahl. In der Bauchaorta ebensolche etwas größere Intimabeete in mäßiger Anzahl, teilweise mit leichten Kalkeinlagerungen, an einer Stelle mit breiartigem Zerfall und beginnendem geschwürsähnlichen Aufbruch.

Halsorgane: Zunge graubräunlich belegt. Zähne fehlen. Tonsillen klein und glatt. Schilddrüse klein und blaß-

braun, auf der Schnittfläche feinkörnig. Speiseröhre glatt, bläulich-weiß, ohne Defekte oder Narben, nicht erweitert. Kehlkopfknorpel teilweise verkalkt, Kehlkopfschleimhaut glatt, blaß, ohne Defekte. Schleimhaut von Trachea und größeren Bronchien völlig reizlos. Lungen (Gewicht rechts 350 g, links 440 g) beiderseits etwas gebläht, blaß, von mäßig erhöhtem Flüssigkeitsgehalt, überall lufthaltig; keine narbigen Einziehungen, keine Kalkeinlagerungen. Lungenarterien frei von Blutpfröpfen. Regionäre Lymphknoten der Luftwege, ebenso wie die Lungen selbst, von mäßiger Anthrakose, klein; keine Kalkeinlagerungen.

Milz klein (Gewicht 90 g), Kapsel zart, fein gerunzelt; Pulpa schlaff, blaß, nicht erweicht.

Magen von gewöhnlicher Weite. Unmittelbar an der Kardia in deren ganzem Umfang beginnend findet sich ein flächenhafter Defekt der Magenschleimhaut, dessen geringste Ausdehnung in Richtung gegen den Pylorus an der kleinen Kurvatur 1,7 cm beträgt. Gegen die große Kurvatur zu verbreitert sich der Defekt und zeigt an der Vorderwand einen größten Durchmesser von 3,5 cm, an der Hinterwand und großen Kurvatur von 7,0 cm. Seine obere und untere Begrenzung wird gebildet von einem sehr weichen, größtenteils nekrotischen und stellenweise etwas flottierenden dünnen, etwas erhabenen Rand. Die Magenwand im Bereich des Geschwürsgrundes hat im allgemeinen eine Dicke von 2—3 mm. In der Hinterwand zwischen kleiner und großer Kurvatur — also in der größten Flächenausdehnung des Defektes — fühlt man einen gegen die Umgebung nicht scharf abgegrenzten kleineren Bezirk von etwas derberer Beschaffenheit und etwas größerer Dicke (ca. 5 mm). Hier sieht man von der Serosaseite her dicht beieinanderstehende hirsekorn- bis stecknadelkopfgroße gelblich-weißliche Knötchen in etwa zweipfennigstückgroßer Ausdehnung. Uebrige Magenschleimhaut dünn, schmutzig blaßgrau, ohne weitere Defekte; Schleimhautfalten fast völlig verstrichen. Gesamtlänge des Magens an der kleinen Kurvatur 17,5 cm. An der kleinen und großen Kurvatur, im kleinen Netz und an der Leberpforte

finden sich weder vergrößerte noch irgendwie veränderte Lymphknoten. Duodenum, gesamter Dünn- und Dickdarm ohne Geschwüre, ohne Narben, reizlos. Wurmfortsatz frei beweglich. Mesenteriallymphknoten klein, frei von käsigen und kalkigen Veränderungen.

Gallenblase nicht vergrößert, enthält zwei aufeinander artikulierende tonnenförmige haselnußgroße Cholesterinpigmentsteine mit dünner Kalkschale. Gallenblasenwand etwas derb; Schleimhaut rötlich und graugelblich verfärbt, ohne Defekte; außer den Steinen nur wenig schwarzgrünliche klare Galle als Inhalt. Extrahepatische Gallenwege nicht erweitert, frei von Steinen, reizlos. Leber klein (Gewicht 1020 g), braun; Oberfläche glatt, Läppchenzeichnung der Schnittfläche regelmäßig. Pankreas von gehöriger Größe und deutlicher regelmäßiger Läppchenzeichnung. Beide Nieren von gewöhnlicher Größe (Gewicht beiderseits 140 g); Fettkapsel sehr dürftig, fibröse Kapsel gut abziehbar. Nierenoberfläche glatt, Rinde 5—6 mm breit, Zeichnung der Schnittfläche deutlich. Beide Nierenbecken und Ureteren von normaler Weite, blaß und glatt. Harnblase beträchtlich erweitert; Schleimhaut diffus düsterrot, ohne Defekte; keine „Balkenbildung" der Harnblasenwand. Prostata durch gleichmäßig verteilte knotige Bildungen mäßig vergrößert. Hoden senil atrophisch, Kanälchen gut ausziehbar. In der linken Schenkelvene, einer Klappentasche unterhalb des Leistenbandes aufsitzend, ein der Wand fest anhaftender grauroter Blutpfropf von geringer Größe — ohne Verschluß der Gefäßlichtung.

Gehirn insgesamt etwas klein (Gewicht 1070 g), Windungen aber nicht auffällig verschmälert. Basale Hirnarterien zart. Hirnsubstanz ohne Veränderungen. Schädelknochen unverändert. Blutleiter enthalten nur Cruor. Dura glatt und glänzend. Weiche Häute zart und klar. Ein Längsschnitt durch die Brust- und Lendenwirbelsäule zeigt keinerlei Veränderungen.

Die beigefügte Uebersichtsaufnahme des gehärteten Magens zeigt unmittelbar an der Kardia den überhängenden

oberen Rand des Geschwürs, den gürtelförmigen Schleimhautdefekt im ganzen Umfang des Magenfundus und den saumartigen schmalen und dünnen unteren Rand. Durch die Hinterwand von der Kardia bis über den unteren Rand hinaus ist ein Streifen von ca. 3 mm Breite zur histologischen Untersuchung entnommen.

Die histologische Untersuchung zeigt folgendes: Schon mit der schwachen Vergrößerung sieht man typische Tuberkel allenthalben in den tieferen Lagen der Submukosa und in der Muskularis; an einer besonders tief reichenden Stelle des Geschwürs in allen Wandschichten, auch im lockeren subserösen Gewebe. Schleimhautreste sind nur im überhängenden buchtig unterminierten oberen Geschwürsrand und in einer schmalen Zone oberhalb desselben bis zum Beginn des Oesophagusepithels erhalten. Den Geschwürsrand bildet nekrotisches, in Abstoßung begriffenes Granulationsgewebe, das meist bis auf die Submukosa, stellenweise auch noch in die Muskularis hineinreicht. Es besteht (stärkere Vergr.) aus teils epitheloidem, mehr oder weniger nekrotischem Gewebe, teils — besonders in den tieferen Lagen — aus unspezifischem Granulationsgewebe mit reichlichen Kapillarwucherungen. Die tieferen Lagen sind außerordentlich dicht mit Lymphozyten und Plasmazellen infiltriert, auch Mastzellen finden sich ziemlich reichlich; leukozytäre Elemente sind selten. Eingelagert in dieses Granulationsgewebe sind die typischen Gebilde von Epitheloidtuberkeln mit prachtvollen Langhansschen Riesenzellen, in den mehr oberflächlichen Lagen mit beginnender zentraler Nekrose. In einer halbnekrotischen, besonders dicht infiltrierten Zwischenzone des Granulationsgewebes große chromatinreiche zerbröckelnde Gebilde, die wohl zerfallenden Langhanszellen entsprechen. In dem verdickten und sehr gefäßreichen subserösen Gewebe liegen Tuberkel mehrfach in Gruppen beieinander, von einem breiten lymphozytären Wall umgeben. Der Nachweis von Kochschen Bazillen im Gewebe gelingt (an zahlreichen Schnitten) leider nicht.

(Färbungen: Hämatoxylin — Eosin, Weigert — van Gieson, Methylgrün — Pyronin, Ziehl — Neelsen.)

Welche Stellung nimmt nun dieser Fall im Gesamtbild der Tuberkulose im allgemeinen und der Magentuberkulose im besonderen ein? Selbst bei ausgedehnter Ausbreitung der Tuberkulose im Körper auf dem Blutweg oder innerhalb vorgebildeter Kanäle ist das Befallensein des Magens schon ein recht seltenes Vorkommnis, Konjetzny (23) schreibt 1928, die in der Literatur überhaupt niedergelegten Fälle von Magentuberkulose dürften die Zahl 200 kaum erreichen. Die größeren Statistiken (23) über an Tuberkulose Gestorbene geben im Durchschnitt 0,5 bis 1,0 % Beteiligung des Magens an. Dabei ist die Häufigkeit bei Kindern und Erwachsenen annähernd gleich groß.

Die Beteiligung des Magens äußert sich in verschiedenen Formen je nach der jedesmaligen Verbreitungsweise der Krankheit im Körper: Einmal als miliare Tuberkel in allen Wandschichten bei hämatogener Generalisation — nur vereinzelt veröffentlicht; wird wohl öfter übersehen, wenn nicht eine histologische Untersuchung darauf verwandt wird. Bei älterer Generalisation als gleichmäßig verteilte kleinste und größere Geschwüre; so fand Eppinger (19) beispielsweise in seinen beiden Fällen unzählige frische kleinste runde Geschwüre.

Bei intrakanalikulärer Ausbreitung dagegen (verschlucktes Sputum) können die Geschwüre die verschiedenste Größe und Form und das verschiedenste Alter aufweisen. Meist sind sie multipel, nie aber in solch großer Zahl wie bei der hämatogenen Ausbreitung. So gibt Fischer-Defoy (20) für seinen Fall 12, Przewoski (23) 22, Hamilton (23) für den einen seiner beiden Fälle 70—75, für den anderen 115—120 Geschwüre an. Die Form der Geschwüre ist meist rundlich oder zackig, mit Ausläufern, konfluierend, selten gürtelförmig. Von den kleinsten finden sich alle Uebergänge bis zu solchen von 16 qcm (Stelter), handtellergroßen (Ruge und Baetzner) und einem von 10:20 cm (Simmonds); das oben von mir beschriebene Geschwür gehört also zu den größten. Hin-

sichtlich der Tiefe beschränken sich die meisten Geschwüre auf die Submukosa als Geschwürsgrund; manche durchdringen allerdings stellenweise auch alle Wandschichten und können so gelegentlich zu Perforationen in die Bauchhöhle führen; oder es entsteht innerhalb von Verwachsungen ein perigastritischer Abszeß; oder sie können durch Uebergreifen Nachbarorgane beteiligen und Fistelbildung verursachen (Dünndarm, Querkolon, vordere Bauchwand). Auch tödliche Blutung aus arrodierten Gefäßen im Geschwürsgrund wurde mehrfach beobachtet. Sitzen die Geschwüre am Pylorus, so können sie — besonders die geschwulstbildenden Formen — Stenose mit ihren weiteren Formen bedingen. Eine Mitteilung, daß ein tuberkulöses Geschwür wie in meinem Falle lediglich durch sein Vorhandensein — durch die dadurch verursachte Motilitätsstörung, durch Magenschmerzen, Appetitlosigkeit, Toxinresorption, Säfteverlust, Blutung? — zum schweren Verfall und tödlichen Ausgang führte, ist mir beim Studium der Literatur nicht vorgekommen.

Der Geschwürsgrund ist meist flach und schmierig-käsig belegt; die Ränder meist unterminiert und stark zerfetzt, manchmal etwas wulstig. Weitaus die meisten tuberkulösen Magengeschwüre sitzen im Antrum pylori, manchmal bevorzugen sie aber auch die große oder die kleine Kurvatur. Eine Lokalisation wie in meinem Falle unmittelbar an der Kardia und dabei noch gürtelförmig den ganzen Fundus umgreifend, wurde — soviel mir bekannt ist — noch nie beobachtet. Zahlreiche Bazillen ließen sich histologisch nur in wenigen Fällen nachweisen (z. B. 26), vereinzelte öfter; Holzmann fand in 103 Serienschnitten einen einzigen Bazillus; vielfach wurden gar keine gefunden (z. B. 16). Daß es mir nicht gelang, Bazillen nachzuweisen, ist nicht bedeutungsvoll; denn die tuberkulöse Aetiologie des Geschwürs steht histologisch außer jedem Zweifel.

Weiterhin gibt es gelegentlich im Magen solitäre oder vereinzelte Konglomerattuberkel von Linsen- bis Haselnußgröße mit und ohne Ulzeration. Außer dem intrakanalikulären und dem hämatogenen Infektionsweg findet sich für ver-

einzelte Fälle von Magentuberkulose noch der Lymphweg (von benachbarten verkästen Lymphknoten) oder aber ein direktes kontinuierliches Uebergreifen von Nachbarorganen.

Die Mehrzahl der sogenannten chirurgischen Magentuberkulosen stellt die „geschwulstbildende" oder auch „hypertrophische" Magentuberkulose. Diese besteht aus dickem tuberkulösem Granulationsgewebe auf der schwielig verdickten Magenwand, bildet walnuß- bis faustgroße „Tumoren", meist ulzeriert, mit fast ausschließlicher Lokalisation am Pylorus — und führt daher öfter zur Stenose. Wenn nun auch einige Chirurgen auf Grund derartiger klinisch isolierter, mit Erfolg operierter „geschwulstbildender" Magentuberkulosen die Ansicht vertreten haben, das Resektionsstück sei wirklich der einzige tuberkulöse Herd im Körper gewesen, so fanden sich bis auf den Fall von Alexander (16) Magentuberkulosen bei Sektionen doch bisher nur als Teilerscheinung einer anderweitig ausgebreiteten Tuberkulose. Glaubitt (21) z. B. hatte unter seinen 47 Fällen von Magentuberkulose in allen Fällen eine Tuberkulose der Lungen, außerdem in 91,5 % eine Beteiligung des Darms, in 72,3 % der Leber, in 68,1 % der Lymphknoten, in 57,4 % der Nieren, in 44,7 % der Milz. Es stellt somit in dieser Hinsicht mein Fall eine besondere Seltenheit dar, und ich fand in der Literatur als einzigen gleichgearteten Fall den von Alexander (16): Gastroenterostomie wegen Pyloruskarzinom; Peritonitis. Im Magen (untersucht von Benda) multiple tuberkulöse Ulzera; im Netz keine Lymphknoten zu finden; „die Sektion ergab nirgends im Körper tuberkulöse Veränderungen".

Tuberkulosen wie diese beiden Fälle, die auf ein Organ beschränkt sind, wurden früher vielfach als „primäre" Tuberkulosen bezeichnet. Der Ausdruck „primär" im heutigen Tuberkulosesprachgebrauch bezieht sich auf die erstmalige Infektion des Individuums während seines ganzen Lebens; diese erstmalige Infektion findet ihren Ausdruck im Bild des „Primärkomplex" von Ranke (12). Das von Parrot 1876 zunächst nur für die Lungen aufgestellte und von Cornet 1904 auf die übrigen Eintrittspforten erweiterte Gesetz: kein Erst-

infektionsherd ohne Beteiligung der regionären Lymphknoten – ist heute, wie Blumenberg (3) sagt, von den hervorragendsten Forschern mit seltener Einmütigkeit anerkannt. Auch 89 eigene Sektionsfälle von Erstinfektionen (meist mit Generalisation) zeigten nicht eine Ausnahme von diesem Gesetz. Selbst so seltene Lokalisationen der Erstinfektion, wie sie Schürmann (14) bei den Lübecker Säuglingstuberkulosen fand (Mittelohren, Rachenmandel, Gaumenmandeln, Zahnfleisch, Speiseröhre, Magen), und auch so zahlreiche Erstinfektionsherde in einem Körper, wie sie dort die Regel waren, bestätigen uns dieses Gesetz. — Es muß daher auch für eine isolierte Organtuberkulose, soll sie als primär im Sinne der erstmaligen Infektion eines bisher von Tuberkulose unberührten Organismus gelten, gefordert werden eine mehr oder weniger ausgedehnte Verkäsung der regionären Lymphknoten. Diese Forderung erfüllt keiner der beiden Fälle. Das Vorhandensein eines isolierten Tuberkuloseherdes ohne Lymphknotenbeteiligung setzt nach heutiger Anschauung einen abgeheilten Primärkomplex irgendwo im Körper voraus. Keine Phthise ohne Primärkomplex. Ganz entschieden spricht sich Puhl (9) in diesem Sinne aus: „In meinen Fällen handelt es sich um aerogene Infektion der primären Phthise, doch halte ich es für gleichgültig, wo diese sich abspielt, und bin überzeugt, daß in jedem Falle von isolierter Organphthise eine primäre phthisische Infektion vorausgegangen ist." Auch bei einem Teil der in der Literatur von früher her „mitgeschleppten" Fälle von primärer Magentuberkulose ist heute gar nicht mehr an die Möglichkeit einer solchen zu denken: so entpuppen sich beispielsweise die beiden von Konjetzny unter anderen mit starkem Vorbehalt erwähnten Fälle von Eppinger (19) als uralte Lungentuberkulosen (in einem Fall Kavernen, im anderen käsige Spitzenschwielen) mit hämatogener Generalisation und unzähligen kleinsten Geschwürchen im Magen, und Eppinger hält es für „empfehlenswert, daran zu denken, daß vielleicht, ungeachtet der schon bestehenden latenten primären Infektionsherde in den

Lungen, die Allgemeininfektion von der inzwischen neuerlich erfolgten Primärinfektion der Mägen ausgegangen wäre". Auch wenn man die verschiedene Bedeutung der Bezeichnung „primär" von damals (1881) und heute berücksichtigt, so handelt es sich bei den Fällen von Eppinger in den Mägen weder um die ältesten nachweisbaren Tuberkuloseherde noch um die Hauptlokalisation der Tuberkulose im Körper; auch primär im Hinblick auf die Generalisation ist sie in den Mägen wohl kaum, sondern dieser gleichgeordnet. — Ein noch eindrucksvolleres Beispiel „primärer Magentuberkulosen" geben die ebenda erwähnten von Petruschky (25) 1899 veröffentlichten Fälle: eine 23jährige Frau und ein 35jähriger Mann. Bei beiden wurde zwar nicht eine Magentuberkulose festgestellt, aber sie hatten immerhin Magenbeschwerden. Wegen Verdacht auf Magentuberkulose wurde bei beiden eine Tuberkulinkur gemacht, während der die Magenbeschwerden verschwanden. Da die übrigen Organe bei beiden klinisch frei von Tuberkulose waren, schleppen sich diese beiden Fälle seitdem als primäre Magentuberkulose durch die Literatur.

An wirklichen primären Magentuberkulosen als Erstinfektionen des Organismus kennen wir bis heute nur die 11 von Schürmann (27) mitgeteilten Lübecker Säuglingsfälle. Dabei weichen die Bedingungen, unter denen diese standen, in mancher Hinsicht wesentlich von den natürlichen Verhältnissen ab — mechanische Reizung des Magens beim Würgen und Brechen, Massigkeit und Frühzeitigkeit der Infektion — und stehen damit außerhalb des Rahmens der sonst klinisch und anatomisch zur Beobachtung kommenden Fälle. Hinzu kommt vielleicht der Fall von Fischer-Defoy (20): 23jähriger Mann mit großen alten tuberkulösen Magenulzera (Perforationsperitonitis) mit großen Paketen verkäster Lymphknoten an der kleinen Kurvatur; ebenso alte Darmgeschwüre ohne Lymphknotenbeteiligung; wesentlich jüngere Herde in Lungen und Nieren.

Nachdem mithin mein Fall von Magentuberkulose nicht als „primär" anzusprechen ist (wobei die Infektion zwangs-

läufig von der Lichtung aus erfolgt sein müßte), erhebt sich die Frage nach dem Infektionsweg. Entweder handelt es sich um eine Neuinfektion von außen oder um eine Metastase von einem nicht aufgefundenen, aber lebende Bazillen beherbergenden alten Herd im Organismus selbst. Daß selbst kleine völlig verkalkte Herde noch lebende Bazillen enthalten können, ist bekannt und durch Versuche am Meerschweinchen sichergestellt. Und nicht gar so selten sehen wir von unscheinbaren verkreideten oder fibrösen Lymphknotenherden eine Miliartuberkulose ihren Ausgang nehmen. Es fand sich aber bei der Autopsie nichts von solchen Herden. Es bleibt dann noch die Möglichkeit einer Inokulation von der Magenlichtung her: es kann das Virus entweder mit der Nahrung selbst aufgenommen worden sein oder vielleicht auch, in feinsten Wassertröpfchen suspendiert oder als trockener Staub auf der Mund- bzw. Rachenschleimhaut niedergeschlagen, mitverschluckt worden sein. Da hierzu sehr häufig und fast überall Gelegenheit gegeben ist, möchte ich diese Möglichkeit als die wahrscheinlichere ansehen.

Sehr auffällig bleibt es nun immerhin — wie schon aus der außerordentlichen Seltenheit einer anatomisch isolierten Magentuberkulose hervorgeht —, daß das Virus sich nun gerade im Magen und hier wieder gerade an der seltensten Stelle, an der Kardia, angesiedelt hat. Die Frage, weshalb der Magen eine im Gegensatz zu vielen anderen Organen so bemerkenswerte Widerstandskraft gegen das Angehen einer tuberkulösen Infektion hat — und auch die Frage, welche Umstände erforderlich sind, um das Angehen einer tuberkulösen Infektion im Magen zu ermöglichen —, sind beide noch nicht geklärt. Zur Erklärung der Widerstandskraft des Magens gegen die tuberkulöse Infektion wurden angeführt: die Armut der Magenschleimhaut an Lymphfollikeln; doch ist die Tuberkulose in anderen Organen auch nicht auf lymphatisches Gewebe angewiesen. Die bakterizide Wirkung der Salzsäure; doch haben Versuche ergeben, daß Hundemagensaft die Tuberkelbazillen erst nach 18 bis 24 Stunden abtötet;

auch spricht die Häufigkeit der Darmtuberkulose infolge verschluckten Sputums gegen die abtötende Wirkung des Magensaftes. Ferner Einhüllung der Bazillen bei der Magenpassage durch Magenschleim, mechanischer Schutz der Schleimhaut durch Magenschleim, motorische Funktion des Magens; die Seltenheit der Magentuberkulose müßte sich aber dann auf die Infektion durch Inokulation beschränken. Die befriedigendste Antwort gibt doch noch die von Ranke (11/13) angenommene sehr verschiedene Organdisposition für die tuberkulöse Infektion, die sich im Magen in allen Stadien des Tuberkuloseablaufs als eine sehr hohe Immunität äußert (22/17). Wenn dann trotzdem in seltenen Fällen eine tuberkulöse Infektion im Magen angeht, so muß das wohl seine besonderen Gründe haben. Vielfach gefunden wurden bereits bestehende Schädigungen des Magens irgendwelcher Art, z. B. Erosionen, gewöhnliche peptische Ulzera oder karzinomatöse Ulzera, Verletzungen, Verätzungen, Alkohol- und Nikotinabusus (26) und anderweitige chronische Gastritis. In meinem Falle dürfte wohl das letztere vorgelegen haben; denn gelegentlich der Krankenhausaufnahme vor 11 Jahren äußerte der Patient schon Magenbeschwerden, hatte beschleunigte Entleerung und Säurewerte 0:7.

Zusammenfassung.

Es wird unter Berücksichtigung klinischer Gesichtspunkte über eine Obduktion berichtet, bei der sich der äußerst seltene Befund einer völlig auf den Magen beschränkten Tuberkulose ergab in Form eines ungewöhnlich großen Geschwürs mit ungewöhnlichem Sitz innerhalb des Magens, das den Tod des Trägers durch allgemeinen Verfall verursachte. Es wird die Stellung dieses Geschwürs besprochen im Rahmen der Magentuberkulose überhaupt sowie die Einordnung des Falles als isolierter Organtuberkulose nach der heutigen Anschauung vom Ablauf der Tuberkulosekrankheit im Organismus.

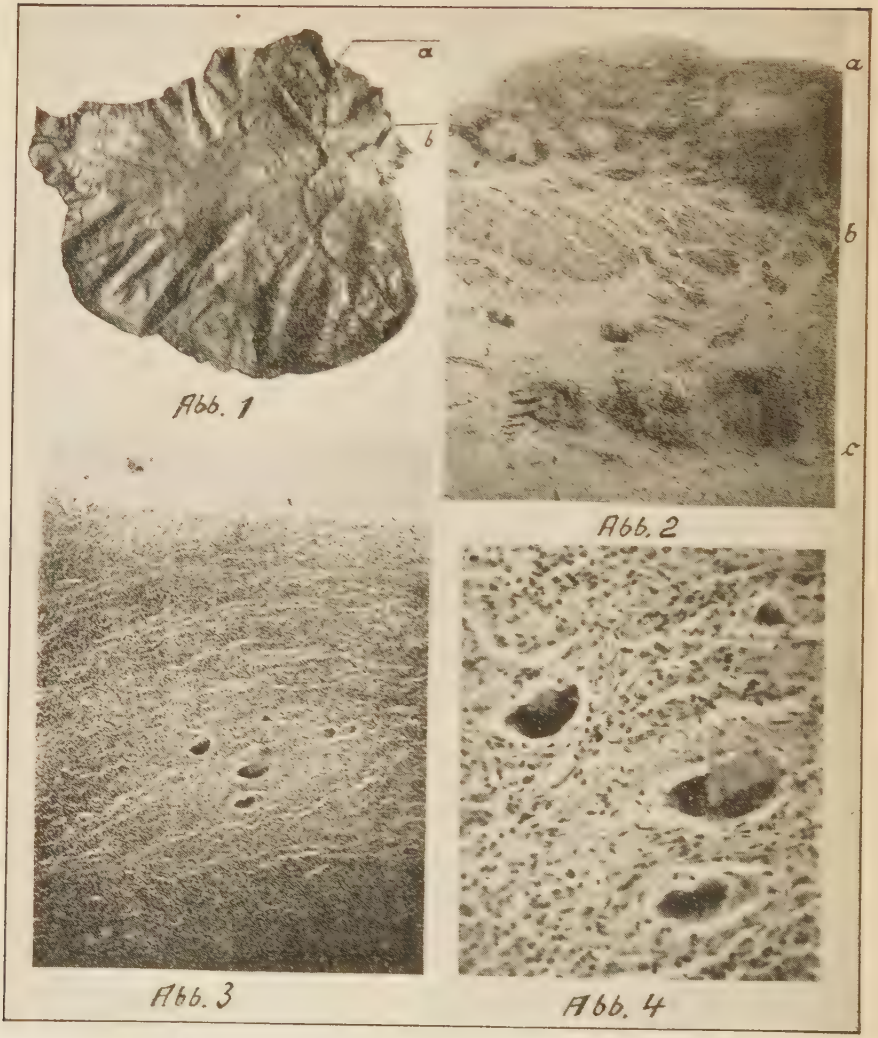

Abb. 1. a) unterer Rand; b) oberer Rand des Geschwürs.
Abb. 2. a) Schleimhautseite; b) Muskularis; c) Subserosa. (Schwache Vergrößerung.)
Abb. 3. (Mittlere Vergrößerung.)
Abb. 4. (Starke Vergrößerung.)

Benutzte Literatur.

Allgemeine Pathologie der Tuberkulose:

1. v. Baumgarten: Berliner klinische Wochenschrift 1905, Heft 42.
2. v. Baumgarten: Virchows Archiv, Bd. 254 (1925).
3. Blumenberg: Zentralbl. f. d. ges. Tuberkuloseforschung, Bd. 26, Heft 3/4.
4. Ghon u. Kudlich: Zeitschrift f. Tuberkulose, Bd. 41.
5. Kaufmann: Lehrbuch d. spez. Path. Anatomie, Bd. I (1931), S. 386/429.
6. Keller u. Moro: Handbuch d. Kinderheilkunde, Bd. II (1931).
7. Pagel: Krankheitsforschung, Bd. 2 (1926).
8. Pagel u. Henke: Handbuch d. spez. path. Anat. u. Histologie, Bd. III. 2 (1930).
9. Puhl: Beiträge z. Klin. d. Tuberk. u. spez. Tub.forsch., Bd. 52 (1922).
10. Ranke: Archiv f. Kinderheilkunde, Bd. 54 (1910).
11. Ranke: Münchener med. Wochenschrift 1913, Heft 39.
12. Ranke: Deutsches Archiv f. klin. Med., Bd. 119 (1917) u. 129 (1919).
13. Ranke: Beiträge z. Klin. d. Tuberk. u. spez. Tub.forsch., Bd. 52 (1922).
14. Schürmann: Arbeiten aus dem Reichsgesundheitsamt, Bd. 69.
15. Tendeloo: Krankheitsforschung, Bd. 2 (1926).

Spezielle Pathologie der Magentuberkulose:

16. Alexander: Deutsches Archiv f. klin. Med. 1905/86.
17. v. Bergmann: Handbuch d. inneren Med., Bd. III, 1.
18. Blas: Ueber tuberkulöse Geschwüre des Magens. In.-Diss. München 1896.
19. Eppinger: Prager Med. Wochenschrift 1881/51.
20. Fischer-Defoy: Zentralblatt f. allgem. Pathologie 1906/17.
21. Glaubitt: Ueber Magentuberkulose. In.-Diss. Kiel 1901.
22. Kaufmann: Lehrbuch d. spez. Path. Anatomie, Bd. I (1931), S. 626/627.
23. Konjetzny: Handbuch d. spez. path. Anat. u. Hist., Bd. IV, 2 (1928).
24. Kühl: Ueber tuberkulöse Magengeschwüre. In.-Diss. Kiel 1889.
25. Petruschky: Deutsche med. Wochenschrift 1899, S. 24.
26. Ruge: Beiträge zur Klinik der Tuberkulose, Bd. 3.
27. Schürmann: Arbeiten aus d. Reichsgesundheitsamt, Bd. 69.
28. Thorel: Festschrift d. neuen Krankenhauses i. Nürnberg 1898.

Zum Schlusse ist es mir Bedürfnis, meinem verehrten Lehrer Herrn Prof. Dr. C. Fahrig für freundliche Unterstützung und Herrn Geheimrat Prof. Dr. M. Borst für Uebernahme des Referats herzlichst zu danken.

Lebenslauf.

Als Sohn des praktischen Arztes Dr. Fritz Erbse bin ich am 5. Dezember 1906 zu Münster bei Dieburg in Hessen-Darmstadt geboren. Ich besuchte die humanistischen Gymnasien in Bayreuth und Coburg und bestand hier die Reifeprüfung am 25. März 1926. An den Universitäten Würzburg, Erlangen, Wien, Hamburg, Berlin und München studierte ich Medizin, legte unter dem 2. Juli 1932 in München das medizinische Staatsexamen ab und erhielt unter dem 3. Februar 1934 (nach Unterbrechung durch Krankheit) die Approbation als Arzt. Seitdem bin ich als Assistenzarzt tätig im Pathologischen Institut Berlin-Lichtenberg (Städt. Oskar-Ziethen-Krankenhaus).